

中国慢性胃炎共识意见(2012 年,上海)

中华医学会消化病学分会 房静远 刘文忠 李兆申 杜亦奇 纪小龙
戈之铮 李延青 姒健敏 吕农华 吴开春 陈萦暉 萧树东

自 2006 年 9 月在上海召开的全国慢性胃炎研讨会制订了《中国慢性胃炎共识意见》^[1]以来,国际上有关慢性胃炎的诊疗出现了某些新进展,慢性胃炎的分级分期评估系统(operative link for gastritis assessment, OLGA)^[2-3]、欧洲《胃癌癌前状态处理共识意见》^[4]、Maastricht IV 共识^[5]提出幽门螺杆菌(*H. pylori*)与慢性胃炎和胃癌的关系及根除 *H. pylori* 的作用^[1]、慢性胃炎内镜和病理诊断手段的进步等,这些均促使我们要及时更新共识意见。为此,由中华医学会消化病学分会主办,上海交通大学医学院附属仁济医院、上海市消化疾病研究所承办的 2012 年全国慢性胃炎诊治共识会议于 2012 年 11 月 9 日至 10 日在上海召开。82 名来自全国各地的消化病学专家对此前起草小组专家撰写的共识意见草案进行了反复的讨论和修改,并以无记名投票形式通过了《中国慢性胃炎共识意见》。表决选择:① 完全同意;② 同意,但有一定保留;③ 同意,但有较大保留;④ 不同意,但有保留;⑤ 完全不同意;若选择①者所占比例>2/3 或选择①和②者所占比例>85%即通过该条款。全文如下。

一、流行病学

1. 由于多数慢性胃炎患者无任何症状,因此难以获得确切的患病率。估计的慢性胃炎患病率大致与当地人群中 *H. pylori* 感染率平行,可能高于或略高于 *H. pylori* 感染率^[6]。

H. pylori 现症感染者几乎均存在慢性胃炎(见后述条款),用血清学方法检测(现症感染或既往感染)阳性者绝大多数存在慢性胃炎。除 *H. pylori* 感染外,胆汁反流、药物、自身免疫性等因素也可引起慢性胃炎。因此,人群中慢性胃炎的患病率高于或略高于 *H. pylori* 感染率。

2. 慢性胃炎特别是慢性萎缩性胃炎的患病率一般随年龄增加而上升。

慢性胃炎包括慢性萎缩性胃炎的患病率一般随年龄的增加而升高,这主要与 *H. pylori* 感染率随年龄增加而上升有关,萎缩、肠上皮化生(以下简称肠化)与“年龄老化”也有一定关系。这也反映了 *H. pylori* 感染产生的免疫反应导致胃黏膜损伤所需的演变过程^[7]。其患病率与性别的关系不大。

3. 慢性胃炎人群中,慢性萎缩性胃炎的比例在不同国家和地区之间存在较大差异,一般与胃癌的发病率呈正相关^[8]。

慢性萎缩性胃炎的发生是 *H. pylori* 感染、环境因素和遗传因素共同作用的结果。在不同国家或地区的人群中,慢性萎缩性胃炎的患病率大不相同;此差异不但与各地区 *H. pylori* 感染率差异有关,也与感染的 *H. pylori* 毒力基因差异、环境因素不同和遗传背景差异有关。胃癌高发区慢性萎缩性胃炎的患病率高于胃癌低发区。

4. 我国慢性萎缩性胃炎的患病率较高,内镜下肉眼观察和病理诊断的符合率有待进一步提高。

2011 年,由中华医学会消化内镜学分会组织开展了一项横断面调查,纳入包括 10 个城市、30 个中心、共计 8907 例有上消化道症状、经胃镜证实的慢性胃炎患者。结果表明,在各型慢性胃炎中,慢性非萎缩性胃炎最常见(59.3%),其次是慢性非萎缩或萎缩性胃炎伴糜烂(49.4%),慢性萎缩性胃炎比例高达 23.2%(但多为轻度)。胃窦

DOI:10.3760/cma.j.issn.0254-1432.2013.01.003

作者单位:200001 上海交通大学医学院附属仁济医院消化科上海市消化疾病研究所(房静远、刘文忠、戈之铮、陈萦暉、萧树东);上海长海医院消化科(李兆申、杜亦奇);解放军武警总医院病理科(纪小龙);山东大学齐鲁医院消化科(李延青);浙江大学医学院邵逸夫医院消化科(姒健敏);南昌大学第一附属医院消化科(吕农华);第四军医大学西京消化病医院消化科(吴开春)

通信作者:房静远,Email: jingyuanfang@yahoo.com

的 *H. pylori* 阳性率为 33.5%，胃体为 23.0%；胃窦病理提示萎缩者占 35.1%，高于内镜提示萎缩的比例 (23.2%)；伴肠化者占 32.0%，上皮内瘤变 [intraepithelial neoplasia, 与异型增生 (dysplasia) 同义, 详见附录部分] 占 10.6%。研究表明我国目前慢性萎缩性胃炎的发病率较高, 内镜和病理诊断的符合率有待进一步提高。

二、内镜部分

1. 慢性胃炎的内镜诊断, 是指内镜下肉眼或特殊成像方法所见的黏膜炎性变化, 需与病理检查结果结合作出最终判断。

慢性萎缩性胃炎的诊断有内镜诊断和病理诊断, 而内镜下判断的萎缩与病理诊断的符合率较低^[9-10], 确诊应以病理诊断为依据。

2. 内镜下将慢性胃炎分为慢性非萎缩性胃炎 (即旧称的慢性浅表性胃炎) 及慢性萎缩性胃炎两大基本类型。如同时存在平坦或隆起糜烂、出血、黏膜皱襞粗大或胆汁反流等征象, 则可依次诊断为慢性非萎缩性胃炎或慢性萎缩性胃炎伴糜烂、胆汁反流等。

由于多数慢性胃炎的基础病变都是炎性反应 (充血渗出) 或萎缩, 因此, 将慢性胃炎分为慢性非萎缩性胃炎及慢性萎缩性胃炎是合理的, 也有利于与病理诊断的统一。

3. 慢性非萎缩性胃炎内镜下可见黏膜红斑, 黏膜出血点或斑块, 黏膜粗糙伴或不伴水肿, 及充血渗出等基本表现。而其中糜烂性胃炎有 2 种类型, 即平坦型和隆起型, 前者表现为胃黏膜有单个或多个糜烂灶, 其大小从针尖样到最大径数厘米不等; 后者可见单个或多个疣状、膨大皱襞状或丘疹样隆起, 最大径 5~10 mm, 顶端可见黏膜缺损或脐样凹陷, 中央有糜烂。

4. 慢性萎缩性胃炎内镜下可见黏膜红白相间, 白相为主, 皱襞变平甚至消失, 部分黏膜血管显露; 可伴有黏膜颗粒或结节状等表现。

5. 特殊类型胃炎的内镜诊断, 必须结合病因和病理。

特殊类型胃炎的分类与病因、病理有关, 包括化学性、放射性、淋巴细胞性、肉芽肿性、嗜酸细胞性及其他感染性疾病所致者等。

6. 根据病变分布, 内镜下慢性胃炎可分为胃窦炎、胃体炎、全胃炎胃窦为主或全胃炎胃体为主。

内镜下较难做出慢性胃炎各种病变的轻、中、重度分级, 主要是因现有内镜分类存在人为主观因素或过于繁琐等缺点^[10], 合理而实用的分级有待进一步研究和完善。

7. 放大内镜结合染色对内镜下胃炎病理分类有一定帮助。

放大胃镜结合染色, 能清楚地显示胃黏膜微小结构, 对胃炎的诊断和鉴别诊断及早期发现上皮内瘤变和肠化具有参考价值。目前亚甲基蓝染色结合放大内镜对肠化和上皮内瘤变仍保持了较高的准确率^[11]。苏木精、靛胭脂染色也显示了对于上皮内瘤变的诊断作用^[12-13]。

8. 内镜电子染色技术结合放大内镜对慢性胃炎诊断及鉴别诊断有一定价值。共聚焦激光显微内镜可以实时观察胃黏膜的细微结构, 对于慢性胃炎以及肠化和上皮内瘤变与活组织检查诊断一致率较高^[14]。

电子染色结合放大内镜对于慢性胃炎以及胃癌前病变具有较高的敏感度和特异度^[15-19], 但其具体表现特征及分型尚无完全统一的标准。

共聚焦激光显微内镜等光学活组织检查 (以下简称活检) 技术对胃黏膜的观察可达到细胞水平, 能够实时辨认胃小凹、上皮细胞、杯状细胞等细微结构变化, 对慢性胃炎的诊断和组织学变化分级 (慢性炎性反应、活动性、萎缩和肠化) 具有一定的参考价值^[20-23]。同时, 光学活检可选择性对可疑部位进行靶向活检, 有助于提高活检取材的准确性^[24]。

9. 活检应根据病变情况和需要, 取 2 块或更多。

内镜医师应向病理医师提供取材部位、内镜所见和简要病史等资料。有条件时, 活检可在色素或电子染色放大内镜引导下进行。活检重点部位应位于胃窦、胃角、胃体小弯侧及可疑病灶处。

三、病理组织学

1. 各种病因所致的胃黏膜炎性反应称为胃炎^[25]。以急性炎性细胞 (中性粒细胞) 浸润为主时称为急性胃炎, 以慢性炎性细胞 (单个核细胞, 主要是淋巴细胞、浆细胞) 浸润为主时称为慢性胃炎。当胃黏膜在慢性炎性细胞浸润同时见到急性炎性细胞浸润时称为慢性活动性胃炎或慢性胃炎伴活动。

胃肠道黏膜是人体免疫系统的主要组成部

分,存在着生理性免疫细胞(主要是淋巴细胞、组织细胞、树突状细胞、浆细胞),常规镜检时,免疫细胞与慢性炎性细胞目前在病理组织学上难以区分。病理学家建议基于实际工作的可行性,将高倍镜下平均每个腺管仅一个单个核细胞浸润者不作为“病理性”胃黏膜对待(超过此值则视为病理性)。

2. 为准确判断并达到高度的可重复性,胃黏膜活检标本的基本要求为:活检取材块数和部位由内镜医师根据需要决定;活检组织取出后尽快固定,包埋应注意方向性。

3. 慢性胃炎观察内容包括 5 项组织学变化和 4 个分级^[26]。5 项组织学变化包括 *H. pylori* 感染、慢性炎性反应(单个核细胞浸润)、活动性(中性粒细胞浸润)、萎缩(固有腺体减少)、肠化(肠上皮化生)。4 个分级包括 0 提示无, + 提示轻度, ++ 提示中度, +++ 提示重度。参见附录的“直观模拟评分法(visual analogue scale)”。

四、螺杆菌属细菌感染与慢性胃炎

螺杆菌属细菌目前已有近 40 种^[27],新的细菌还在不断发现中。*H. pylori* 或海尔曼螺杆菌(*Helicobacter heilmannii*)感染会引起慢性胃炎。

1. *H. pylori* 感染是慢性活动性胃炎的主要病因。

H. pylori 感染与慢性活动性胃炎的关系符合 Koch 提出的确定病原体为疾病病因的 4 项基本法则(Koch's postulates):80%~95%的慢性活动性胃炎患者胃黏膜中有 *H. pylori* 感染,而 5%~20%的 *H. pylori* 阴性率则反映了慢性胃炎病因的多样性;*H. pylori* 相关性胃炎患者 *H. pylori* 的胃内分布与炎性反应一致;根除 *H. pylori* 可使胃黏膜炎性反应消退,一般中性粒细胞消退较快,淋巴细胞、浆细胞消退需较长时间^[28];志愿者^[29]和动物模型已证实 *H. pylori* 感染可引起慢性胃炎。

在结节状胃炎(nodular gastritis)中,*H. pylori* 的感染率最高,可接近 100%^[30-31]。该型胃炎多见于年轻女性,胃黏膜病理组织则以大量淋巴滤泡为主^[30,32]。

2. *H. pylori* 感染几乎都会引起胃黏膜活动性炎性反应,长期感染后部分患者可发生胃黏膜萎缩和肠化;宿主、环境和 *H. pylori* 因素的协同作用决定了 *H. pylori* 感染后相关性胃炎的类型

和发展。

H. pylori 感染几乎都会引起胃黏膜活动性炎性反应;胃黏膜活动性炎性反应的存在高度提示 *H. pylori* 感染^[28]。长期 *H. pylori* 感染所致的炎性反应、免疫反应可使部分患者发生胃黏膜萎缩和肠化^[33-34]。*H. pylori* 相关性慢性胃炎有 2 种常见类型:全胃炎胃窦为主胃炎和全胃炎胃体为主胃炎。前者胃酸分泌增加,发生十二指肠溃疡的危险性增加;后者胃酸分泌减少,发生胃癌的危险性增加。宿主(如白细胞介素-1B 等细胞因子基因多态性^[35-36])、环境(吸烟、高盐饮食等)和 *H. pylori* 因素(毒力基因)的协同作用决定了 *H. pylori* 感染相关性胃炎的类型以及萎缩和肠化的发生和发展^[37]。

3. 根除 *H. pylori* 可使部分患者的消化不良症状得到改善。

多数 *H. pylori* 相关性胃炎患者无任何症状;有消化不良症状者就其症状而言可归属于广义的功能性消化不良的范畴^[38]。因此,根除 *H. pylori* 是否可消除慢性胃炎消化不良症状可基于功能性消化不良的研究结果。Meta 分析表明,根除 *H. pylori* 可使部分功能性消化不良患者的症状得到长期改善,是消除或改善消化不良症状治疗方案中最经济有效的策略^[39]。研究表明,治疗前胃黏膜炎性反应和活动性程度高^[40]或以上腹痛痛为主者^[41],根除 *H. pylori* 后症状改善更显著。

4. 根除 *H. pylori* 可消除 *H. pylori* 相关性慢性胃炎活动性,使慢性炎性反应程度减轻,防止胃黏膜萎缩和肠化进一步发展;可使部分患者的萎缩得到逆转。

大量研究证实,根除 *H. pylori* 可使慢性胃炎胃黏膜组织学发生改变,包括消除活动性,减轻慢性炎性反应的程度^[40,42]。Meta 分析表明,根除 *H. pylori* 可使部分患者的胃黏膜萎缩得到逆转,但肠化似乎难以逆转^[43-44]。一些因素可影响萎缩、肠化逆转的判断,如活检部位差异、随访时间的长短、*H. pylori* 感染胃黏膜大量炎性细胞浸润造成的萎缩假象等。萎缩发展过程中可能存在不可逆转点(the point of no return),如超过该点就难以逆转。多数研究表明,根除 *H. pylori* 可在一定程度上防止胃黏膜萎缩和肠化的进一步发展^[40,42,45-47]。

5. 海尔曼螺杆菌感染亦可引起慢性

胃炎^[48-50]。

在慢性胃炎患者中,海尔曼螺杆菌的感染率约为 0.15%~0.20%。与 *H. pylori* 感染相比,海尔曼螺杆菌感染者胃黏膜炎性反应程度较轻,根除海尔曼螺杆菌也可使胃黏膜炎性反应消退^[51]。海尔曼螺杆菌感染也可引起胃黏膜相关淋巴样组织(mucosa-associated lymphoid tissue, MALT)淋巴瘤^[50]。

五、临床表现、诊断与治疗

1. 多数慢性胃炎患者无任何症状^[52],有症状者主要为消化不良,且为非特异性;消化不良症状的有无和严重程度与慢性胃炎的内镜所见及胃黏膜的病理组织学分级无明显相关性^[53]。

部分慢性胃炎患者可出现上腹痛、饱胀等消化不良症状。有消化不良症状的慢性胃炎与功能性消化不良患者在临床表现和精神心理状态上无显著差异^[54]。有学者发现 85% 的功能性消化不良患者存在胃炎,且 51% 合并 *H. pylori* 感染^[55]。该数据在不同地区因 *H. pylori* 感染率而异。部分慢性胃炎患者可同时存在胃食管反流病和消化道动力障碍,尤其在一些老年患者,其下食管括约肌松弛和胃肠动力障碍尤为突出^[56]。流行病学研究显示,约 50%~70% 的老年人存在慢性萎缩性胃炎^[57]。不同内镜表现和病理组织学结果的患者症状无特异性,且症状的严重程度与内镜所见和病理组织学分级无明显相关性^[53]。

2. 慢性胃炎的确诊主要依赖内镜检查和胃黏膜活检,尤其是后者的诊断价值更大。

鉴于多数慢性胃炎患者无任何症状,即使有症状也缺乏特异性,而且缺乏特异性体征,因此根据症状和体征难以做出慢性胃炎的正确诊断。慢性胃炎的确诊主要依赖内镜检查和胃黏膜活检组织学检查,尤其是后者的诊断价值更大(详见本文前述的“内镜部分”和“病理组织学部分”的相关内容)。

3. 慢性胃炎的诊断应力求明确病因,建议常规检测 *H. pylori*。

H. pylori 感染是慢性胃炎的主要病因,建议作为慢性胃炎病因诊断的常规检测。在慢性胃炎中,胃体萎缩者血清胃泌素 G17 水平显著升高,胃蛋白酶原 I 或胃蛋白酶原 I 和 II 的比值降低;胃窦萎缩者,前者降低,后者正常;全胃萎缩者则两者均降低。因此,血清胃泌素 G17 以及胃蛋白酶

原 I 和 II 的检测有助于判断胃黏膜有无萎缩和萎缩的部位^[58-60]。萎缩性胃炎可由 *H. pylori* 感染或自身免疫所致^[61-62],怀疑自身免疫所致者建议检测血清胃泌素、维生素 B₁₂ 以及壁细胞抗体、内因子抗体等。

4. 慢性胃炎的治疗目的是缓解症状和改善胃黏膜炎性反应;治疗应尽可能针对病因,遵循个体化原则。

慢性胃炎的治疗目的是缓解症状和改善胃黏膜组织学。慢性胃炎消化不良症状的处理与功能性消化不良相同。无症状、*H. pylori* 阴性的慢性非萎缩性胃炎无需特殊治疗;但对慢性萎缩性胃炎,特别是严重的慢性萎缩性胃炎或伴有上皮内瘤变者应注意预防其恶变。

5. *H. pylori* 阳性的慢性胃炎有胃黏膜萎缩、糜烂或消化不良症状者,推荐根除 *H. pylori*。

H. pylori 相关性胃炎是否均需根除 *H. pylori* 尚缺乏统一意见。国内 *H. pylori* 感染处理共识^[63] 推荐对有胃黏膜萎缩、糜烂或有消化不良症状者根除 *H. pylori*。前已述及,慢性胃炎的主要症状为消化不良,其症状应属于功能性消化不良。根除治疗可使 *H. pylori* 阳性的功能性消化不良患者症状得到长期缓解^[64-65]。根除 *H. pylori* 可使胃黏膜组织学得到改善^[66],对预防消化性溃疡和胃癌等有重要意义,对改善或消除消化不良症状也具有费用-疗效比优势。

6. 有胃黏膜糜烂和(或)以反酸、上腹痛等症状为主者,可根据病情或症状严重程度选用抑酸剂、H₂ 受体拮抗剂或质子泵抑制剂(proton pump inhibitor, PPI)。

胃酸和胃蛋白酶在胃黏膜糜烂(尤其是平坦糜烂)、反酸和上腹痛等症状的发生中起重要作用,抗酸或抑酸治疗对愈合糜烂和消除上述症状有效。抗酸剂作用短暂;包括奥美拉唑、埃索美拉唑、兰索拉唑、雷贝拉唑和泮托拉唑等在内的 PPI 抑酸作用强而持久,可根据病情或症状严重程度选用^[67]。某些患者选择适度抑酸治疗可能更经济且不良反应较少。

7. 根据患者症状可选用促动力药、消化酶制剂等。上腹饱胀、恶心或呕吐等为主要症状者可用促动力药,而伴胆汁反流者则可应用促动力药和(或)有结合胆酸作用的胃黏膜保护剂。具有明显的进食相关的腹胀、纳差等消化不良症状者,可

考虑应用消化酶制剂。

胆汁反流也是慢性胃炎的病因之一。幽门括约肌功能不全导致胆汁反流入胃,后者削弱或破坏胃黏膜屏障功能,使胃黏膜遭到消化液作用,产生炎性反应、糜烂、出血和上皮化生等病变。上腹饱胀或恶心、呕吐的发生可能与胃排空迟缓相关,胃动力异常是慢性胃炎不可忽视的因素^[68]。促动力药如莫沙必利、盐酸伊托必利和多潘立酮等可改善上述症状^[69-70],并可防止或减少胆汁反流。胃黏膜保护剂如硫糖铝、替普瑞酮、吉法酯、瑞巴派特、依卡倍特等^[71-77]可改善胃黏膜屏障,促进胃黏膜糜烂愈合,但对症状改善作用尚有争议。而有结合胆酸作用的铝碳酸镁制剂^[78-79],可增强胃黏膜屏障并可结合胆酸,从而减轻或消除胆汁反流所致的胃黏膜损害。

在排除了胃排空迟缓引起的饱胀、胃出口梗阻、胃黏膜屏障减弱或胃酸过多导致的胃黏膜损伤(如合并有消化性溃疡和较重糜烂者)情况下,可针对进食相关的腹胀、纳差等消化不良症状而应用消化酶制剂(如复方阿嗝米特、米曲菌胰酶、各种胰酶制剂等)缓解相应症状^[80-81]。

8. 有明显精神心理因素的慢性胃炎患者可用抗抑郁药或抗焦虑药。

精神心理因素与消化不良症状发生相关,睡眠障碍或有明显精神因素者,常规治疗无效和疗效差者,可考虑进行精神心理治疗。

9. 中医中药可用于慢性胃炎的治疗。

六、慢性胃炎的转归、慢性萎缩性胃炎的随访与癌变预防

1. 慢性胃炎的转归包括逆转、持续稳定和病变加重状态。慢性萎缩性胃炎多数稳定,但中重度者不加任何干预则可能进一步发展。伴有上皮内瘤变者发生胃癌的危险性有不同程度的增加^[82-84]。

多数慢性非萎缩性胃炎患者病情较稳定,特别是不伴有 *H. pylori* 持续感染者。某些患者随着年龄增加,因衰老而出现萎缩等组织病理学改变^[85],更新的观点认为无论年龄,持续 *H. pylori* 感染可能导致慢性萎缩性胃炎。

反复或持续 *H. pylori* 感染、不良饮食习惯等均加重胃黏膜萎缩和肠化的潜在因素^[86]。水土中含过多硝酸盐和亚硝酸盐、微量元素比例失调、吸烟、长期饮酒,缺乏新鲜蔬菜与水果及所含的必

要营养素,经常食用霉变、腌制、熏烤和油炸食品等快餐食物,过多摄入食盐,有胃癌家族史,均可增加慢性萎缩性胃炎患病风险或加重慢性萎缩性胃炎甚至增加癌变可能^[87-88]。

慢性萎缩性胃炎常合并肠化,少数出现上皮内瘤变,经历长期的演变,少数病例可发展为胃癌^[82-84]。低级别上皮内瘤变大部分可逆转而较少恶变为胃癌^[86,89-90]。

2. *H. pylori* 相关性胃窦炎易发生十二指肠溃疡,多灶萎缩者易发生胃溃疡。

部分 *H. pylori* 相关性胃炎($<20\%$)可发生消化性溃疡:以胃窦炎性反应为主者易发生十二指肠溃疡,而多灶萎缩者易发生胃溃疡^[91]。部分慢性非萎缩性胃炎可发展为慢性萎缩性胃炎。

3. 慢性萎缩性胃炎尤其是伴有中重度肠化或上皮内瘤变者,要定期内镜和病理组织学检查随访。

一般认为,中、重度慢性萎缩性胃炎有一定的癌变率^[92]。为了既减少胃癌的发生,又方便患者且符合医药经济学要求,活检有中至重度萎缩并伴有肠化的慢性萎缩性胃炎 1 年左右随访 1 次,不伴有肠化或上皮内瘤变的慢性萎缩性胃炎可酌情内镜和病理随访^[93]。伴有低级别上皮内瘤变并证明此标本并非来自于癌旁者,根据内镜和临床情况缩短至 6 个月左右随访 1 次;而高级别上皮内瘤变须立即确认,证实后采取内镜下治疗或手术治疗^[1]。

为了便于对病灶监测、随访,有条件时可考虑进行胃黏膜定标活检(mucosa target biopsy, MTB)^[94-95]。该技术采用胃黏膜定标活检钳和定标液对活检部位进行标记定位,同时取材活检,可对可疑病变进行准确定位和长期随访复查。糜烂性胃炎建议的定标部位为病灶处,慢性萎缩性胃炎的定标部位为胃窦小弯、胃窦大弯、胃角、胃体小弯、胃体大弯及病灶处。

但需指出的是,萎缩病灶本身就呈“灶状分布”,原定标部位变化不等于未定标部位变化。不能简单拘泥于与上次活检部位的一致性而忽视了新发病灶的活检。目前认为萎缩或肠化的范围(见本共识意见的“需进一步研究的问题”中 OLGA 分级分期系统内容)是判断严重程度的重要指标,这是定标活检所不能反映的。

4. 根除 *H. pylori* 可能减缓癌变进程和降低胃癌发生率,但最佳的干预时间为胃癌前病变(包

括萎缩、肠化和上皮内瘤变)发生前。

较多研究发现, *H. pylori* 感染有促进慢性萎缩性胃炎发展为胃癌的作用^[96]。根除 *H. pylori* 可以明显减缓癌前病变的进展, 并有可能减少胃癌发生的危险^[97-99]。

新近发表的一项根除 *H. pylori* 后随访 14.7 年的研究报告称, *H. pylori* 根除治疗组(1130 例)和安慰剂组(1128 例)的胃癌发生率分别是 3.0% 和 4.6%^[100]。根除 *H. pylori* 对于轻度慢性萎缩性胃炎将来的癌变具有较好的预防作用^[46]。根除 *H. pylori* 对于癌前病变病理组织学的好转有利^[45]。

某些具有生物活性功能的维生素^[100-104], 如维生素 C^[105-108] 以及微量元素硒^[109-111] 可能降低胃癌发生的危险度。对于部分体内低叶酸水平者, 适量补充叶酸可改善慢性萎缩性胃炎病理组织状态而减少胃癌的发生^[112-120]。

七、需进一步研究的问题

1. *H. pylori* 毒力基因在其感染后不同临床结局中的作用尚需进一步研究和综合分析。

H. pylori 感染有不同临床结局, 如慢性非萎缩性胃炎、慢性萎缩性胃炎、消化性溃疡、胃癌等。一般认为, 其感染结局的多样性是 *H. pylori*、宿主和环境等因素综合作用的结果。*H. pylori* 因素主要指其携带的毒力或毒力相关基因, 如 *cagA*、*vac A*、*cagA* 致病岛基因、*iceA*、*babA2* 等, 但感染携带这些基因的 *H. pylori* 与其临床结局的相关性尚存争议^[121-122], 有待进一步研究澄清。

2. *H. pylori* 感染在淋巴细胞性胃炎、Ménétrier 病、自身免疫性胃炎或 Russell 小体胃炎 (Russell body gastritis) 的发病中可能起作用。

(1) 淋巴细胞性胃炎: 是一种特殊类型的慢性胃炎, 较少见, 病因尚不清楚。其病理特征为胃黏膜上皮内有显著的淋巴细胞浸润。一项较大样本(51 例)的多中心研究表明, *H. pylori* 阳性的淋巴细胞性胃炎在根除 *H. pylori* 后绝大多数(95.8%)患者的胃炎得到显著改善, 而服用奥美拉唑或安慰剂的对照组仅 53.8% 得到改善, 未改善者在根除 *H. pylori* 后均得到改善^[123]。提示 *H. pylori* 阳性的淋巴细胞性胃炎根除治疗对部分患者有效。

(2) Ménétrier 病: 以胃体底巨大黏膜皱襞和低蛋白血症为特征, 其病因尚不清楚。已有若干 *H. pylori* 阳性 Ménétrier 病在根除 *H. pylori* 后得

到缓解或痊愈的报道^[124-125]。目前已将检测和根除 *H. pylori* 作为 Ménétrier 病处理的策略之一^[126]。

(3) 自身免疫性胃炎: 是发生在自身免疫基础上以胃体黏膜炎性反应和萎缩为病理特征的胃炎。在遗传易感个体, *H. pylori* 感染可激活胃 CD4⁺ Th1 淋巴细胞, 后者可交叉识别蛋白和壁细胞 H⁺ K⁺-ATP 酶共享的表位(epitope), 即通过分子模拟机制, 参与胃自身免疫^[127]。*H. pylori* 在自身免疫性胃炎的早期阶段起作用; 发生萎缩前, 根除 *H. pylori* 有望在一定程度上治愈自身免疫性胃炎。

(4) Russell 小体胃炎是一种罕见的以胃黏膜中胞质富含 Russell 小体(PAS 染色阳性)的浆细胞浸润为特征的胃炎。该型胃炎可并发胃溃疡, 组织学上需与印戒细胞癌和 MALT 淋巴瘤鉴别。根除 *H. pylori* 可使多数 Russell 小体胃炎好转^[128-131]。

3. 环氧合酶(COX)2 抑制剂与胃癌的预防问题需要继续研究。

虽然某些报道认为 COX2 抑制剂有一定降低胃癌发生的作用^[47, 132], 但鉴于存在诱发心血管事件发生的可能, 不主张在一般人群中应用。

4. 关于国际上部分专家提出的有关慢性胃炎的 OLGA 分级分期系统, 是否适合我国应用尚待研究。

2005 年, 国际萎缩研究小组提出了如下不同于新悉尼胃炎系统的胃黏膜炎性反应和萎缩程度的分期标准^[91], 此后国际工作小组总结成为 OLGA 分级分期评估系统^[2-3](表 1)。该系统不同于新悉尼胃炎分类系统, 而旨在将慢性胃炎的病理组织学、临床表现和癌变危险联系起来分析。但其是否适合于目前我国的临床工作, 尚待研究。

表 1 胃黏膜萎缩程度分期

组别	胃体			
	无萎缩 (0 分)	轻度萎缩 (1 分)	中度萎缩 (2 分)	重度萎缩 (3 分)
胃窦无萎缩(0 分)	0 期	I 期	II 期	II 期
胃窦轻度萎缩(1 分)	I 期	II 期	II 期	III 期
胃窦中度萎缩(2 分)	II 期	II 期	III 期	IV 期
胃窦重度萎缩(3 分)	III 期	III 期	IV 期	IV 期

附录:慢性胃炎的病理诊断标准及有关事宜

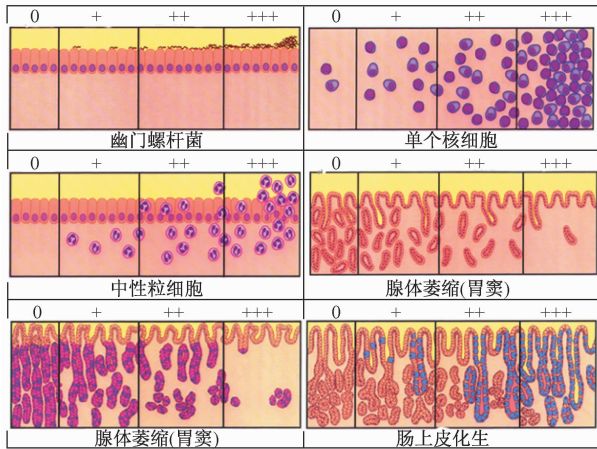


图 1 直观模拟评分法

注解^[133]:

1. 慢性胃炎常见病变主要分为萎缩性和非萎缩性,不再用“浅表性”。因为“浅表”对应于“深层”,是深浅的划分用语,不能反映胃黏膜腺体的数量。

2. 慢性胃炎按照病变的部位分为胃窦为主胃炎、胃体为主胃炎和全胃炎。

3. 慢性胃炎有少部分是特殊类型胃炎,如化学性胃炎、淋巴细胞性胃炎、肉芽肿性胃炎、嗜酸细胞性胃炎、胶原性胃炎、放射性胃炎、感染性(细菌、病毒、真菌和寄生虫)胃炎和 Ménétrier 病等。

4. 萎缩的定义^[3,134]:胃黏膜萎缩是指胃固有腺体减少,组织学上有 2 种类型。①化生性萎缩,胃黏膜固有层部分或全部由肠上皮腺体组成;②非化生性萎缩,胃黏膜层固有腺体数目减少,取代成分为纤维组织或纤维肌性组织或炎性细胞(主要是慢性炎性细胞)。

5. 只要慢性胃炎病理活检显示固有腺体萎缩,即可诊断为慢性萎缩性胃炎,而不管活检标本的萎缩块数和程度。临床医师可根据病理结果并结合内镜所见,最后作出萎缩范围和程度的判断。

6. 早期或多灶性慢性萎缩性胃炎胃黏膜萎缩呈灶状分布。需注意的是取材于糜烂或溃疡边缘的黏膜常存在腺体破坏,其导致的腺体数量减少不能被视为慢性萎缩性胃炎。此外,活检组织太浅、组织包埋方向不当等因素均可影响萎缩的判断,没有看到固有膜全层是不能判断有无萎缩的。

7. 病理诊断应对不同部位的活检组织标本分别报告^[135-136]。胃镜活检中对于不同部位采取活检时,应对相应活检标本分开固定和标注清楚。病理检查时标本要分别标注序号及分别包埋,切片观察后诊断时同样需分别对不同部位组织发出报告。此种报告方式可向临床医师反馈更直接的信息,有利于胃镜医师检验自己的胃镜下观察能力和提高判断准确性。

8. 多年来应用“异型增生”表示胃癌的癌前病变,近年来改为“上皮内瘤变”^[137-138]。异型增生分为轻度、中度和重度,上皮内瘤变分为低级别和高级别。异型增生和上皮内瘤变是同义词,后者是 WHO 国际癌症研究协会推荐使用的术语。目前国际上对此术语的应用和国内对术语的采用及译法意见并未完全统一。

9. 组织学对 5 项组织学变化和 4 个分级的细述。

① *H. pylori* 感染:观察胃黏膜黏液层、表面上皮、小凹上皮和腺管上皮表面的 *H. pylori*。0:特殊染色片上未见 *H. pylori*;+:偶见或小于标本全长 1/3 有少数 *H. pylori*; ++: *H. pylori* 分布达到或超过标本全长 1/3 而未达 2/3 或连续性、薄而稀疏地存在于上皮表面; +++: *H. pylori* 成堆存在,基本分布于标本全长。肠化黏膜表面通常无 *H. pylori* 定植,宜在非肠化处寻找。对炎性反应明显而 HE 染色切片未发现 *H. pylori* 的,要作特殊染色仔细寻找,推荐用较简便的 Giemsa 染色,也可按各病理科惯用的染色方法。

② 慢性炎性反应(单个核细胞浸润):根据黏膜层慢性炎性细胞的密集程度和浸润深度分级,两可时以前者为主。0:每个高倍视野中单个核细胞(包括光学显微镜下无法区分的淋巴细胞、浆细胞等)不超过 5 个,如数量略超过正常而内镜下无明显异常,病理可诊断为基本正常;+:慢性炎性细胞较少并局限于黏膜浅层,不超过黏膜层的 1/3; ++:慢性炎性细胞较密集,不超过黏膜层的 2/3; +++:慢性炎性细胞密集,占据黏膜全层。计算密集程度时要避开淋巴滤泡及其周围的小淋巴细胞区。

③ 活动性(中性粒细胞浸润)。0:慢性炎性背景上无中性粒细胞浸润;+:黏膜固有层有少数中性粒细胞浸润; ++:中性粒细胞较多存在于黏膜层,可见于表面上皮细胞、小凹上皮细胞或腺管上皮内; +++:中性粒细胞较密集,或除中度所见外还可见小凹脓肿。

④ 萎缩:萎缩程度以胃固有腺体减少各 1/3 来计算。0:固有腺体数无减少;+:固有腺体数减少不超过原有腺体数的 1/3; ++:固有腺体数减少介于原有腺体数的 1/3~2/3 之间; +++:固有腺体数减少超过 2/3,仅残留少数腺体,甚至完全消失。局限于胃小凹区域的肠化不能算萎缩。黏膜层出现淋巴滤泡不算萎缩,要观察其周围区域的腺体情况来决定。一切引起黏膜损伤的原因其病理过程都可造成腺体数量减少,不一定是慢性萎缩性胃炎。切片中未见到黏膜肌层者,失去了判断有无萎缩的依据,不能“推测”诊断。

⑤ 肠化。0:无肠化;+:肠化区占腺体和表面上皮总面积 1/3 以下; ++:占 1/3~2/3; +++:占 2/3 以上。

⑥ 其他组织学特征:不需要分级的组织学变化出现时需注明。分为非特异性和特异性两类,前者包括淋巴滤泡、小凹上皮增生、腺肠化生和假幽门腺化生等;后者包括肉芽肿、聚集的嗜酸粒细胞浸润、明显上皮内淋巴细胞浸润和特异性病原体等。假幽门腺化生是泌酸腺萎缩的指标,判断时要核实取材部位。胃角部活检见到黏液分泌腺的不宜诊断为假幽门腺化生。

⑦ 有上皮内瘤变的要注明等级。

10. 胃镜活检标本的采集:由于慢性胃炎时炎性反应程度、腺体肠化、腺体萎缩、间质增生等病理组织学变化是不均匀分布的,因此,对于胃镜活检需要具备一定基本条件。

① 胃镜活检钳的直径需 > 2 mm(因为胃黏膜一个小区的宽度为 1.5 mm,深度为 1.5 mm),可采用全(或半)张开活检钳方法活检。

② 活检组织拉出胃镜筒后立即放入固定液(10 s 内为佳,以免干燥影响制片,固定液为中性缓冲 4% 甲醛溶液)。

③ 病理科在包埋组织时需确认黏膜的表面与深面,确保切片后可以观察到黏膜全层;否则,将失去判断有无萎缩的基本条件。

参与讨论和定稿者(按姓氏汉语拼音为序):白文元,陈曼湖,陈其奎,陈胜良,陈晓宇,陈贻胜,陈紫暄,迟宝荣,杜奕奇,樊大明,房殿春,房静远,冯纛,高峰,戈之铮,郭晓钟,郝建宇,侯晓华,胡伏莲,黄勤,霍丽娟,纪小龙,姜泊,姜海行,蒋明德,金珠,李良平,李晓燕,李岩,李延青,李兆申,刘厚钰,刘文忠,刘志国,陆红,陆伦根,陆伟,陆星华,罗和生,吕农华,欧阳钦,潘国宗,钱家鸣,仇晓华,任建林,沙卫红,盛剑秋,施瑞华,施尧,姝健敏,苏秉忠,孙明军,唐涌进,王邦茂,王崇文,王春晖,王吉耀,王铁武,王小众,王学红,韦红,吴开春,吴叔明,吴小平,萧树东,许建明,杨幼林,杨云生,游苏宁,张桂英,张军,张亚历,张志广,赵平,郑鹏远,郑青,周丽雅,邹多武,邹晓平

参 考 文 献

- [1] 中华医学会消化病学分会. 中国慢性胃炎共识意见(2006,上海). 中华消化杂志, 2007, 27: 45-49; 2007, 27: 118-120.
- [2] Rugge M, Meggio A, Pennelli G, et al. Gastritis staging in clinical practice: the OLGA staging system. *Gut*, 2007, 56: 631-636.
- [3] Rugge M, Correa P, Di Mario F, et al. OLGA staging for gastritis: a tutorial. *Dig Liver Dis*, 2008, 40: 650-658.
- [4] Dinis-Ribeiro M, Areia M, de Vries AC, et al. Management of precancerous conditions and lesions in the stomach (MAPS): guideline from the European Society of Gastrointestinal Endoscopy (ESGE), European Helicobacter Study Group (EHS), European Society of Pathology (ESP), and the Sociedade Portuguesa de Endoscopia Digestiva (SPED). *Endoscopy*, 2012, 44: 74-94.
- [5] Malfertheiner P, Megraud F, O'Morain CA, et al. Management of Helicobacter pylori infection—the Maastricht IV/ Florence Consensus Report. *Gut*, 2012, 61: 646-664.
- [6] Sonnenberg A, Lash RH, Genta RM. A national study of Helicobacter pylori infection in gastric biopsy specimens. *Gastroenterology*, 2010, 139: 1894-1901.
- [7] Veldhuyzen van Zanten SJ, Pollak PT, Best LM, et al. Increasing prevalence of Helicobacter pylori infection with age: continuous risk of infection in adults rather than cohort effect. *J Infect Dis*, 1994, 169: 434-437.
- [8] Weck MN, Brenner H. Prevalence of chronic atrophic gastritis in different parts of the world. *Cancer Epidemiol Biomarkers Prev*, 2006, 15: 1083-1094.
- [9] Kim S, Harum K, Ito M, et al. Magnifying gastroendoscopy for diagnosis of histologic gastritis in the gastric antrum. *Dig Liver Dis*, 2004, 36: 286-291.
- [10] Kaminishi M, Oohara T, Sakai S, et al. Endoscopic classification of chronic gastritis based on a pilot study by the Research Society for Gastritis. *Dig Endosc*, 2002, 14: 138-151.
- [11] Areia M, Amaro P, Dinis-Ribeiro M, et al. External validation of a classification for methylene blue magnification chromoendoscopy in premalignant gastric lesions. *Gastrointest Endosc*, 2008, 67: 1011-1018.
- [12] Tanaka K, Toyoda H, Kadowaki S, et al. Surface pattern classification by enhanced-magnification endoscopy for identifying early gastric cancers. *Gastrointest Endosc*, 2008, 67: 430-437.
- [13] Mouzyka S, Fedoseeva A. Chromoendoscopy with hematoxylin in the classification of gastric lesions. *Gastric Cancer*, 2008, 11: 15-22.
- [14] Nguyen NQ, Leong RW. Current application of confocal endomicroscopy in gastrointestinal disorders. *J Gastroenterol Hepatol*, 2008, 23: 1483-1491.
- [15] Tahara T, Shibata T, Nakamura M, et al. Gastric mucosal pattern by using magnifying narrow-band imaging endoscopy clearly distinguishes histological and serological severity of chronic gastritis. *Gastrointest Endosc*, 2009, 70: 246-253.
- [16] Kato M, Kaise M, Yonezawa J, et al. Magnifying endoscopy with narrow-band imaging achieves superior accuracy in the differential diagnosis of superficial gastric lesions identified with white-light endoscopy: a prospective study. *Gastrointest Endosc*, 2010, 72: 523-529.
- [17] Ezo Y, Muto M, Horimatsu T, et al. Magnifying narrow-band imaging versus magnifying white-light imaging for the differential diagnosis of gastric small depressive lesions: a prospective study. *Gastrointest Endosc*, 2010, 71: 477-484.
- [18] Kanzaki H, Uedo N, Ishihara R, et al. Comprehensive investigation of areae gastricae pattern in gastric corpus using magnifying narrow band imaging endoscopy in patients with chronic atrophic fundic gastritis. *Helicobacter*, 2012, 17: 224-231.
- [19] Alaboudy AA, Elbahrawy A, Matsumoto S, et al. Conventional narrow-band imaging has good correlation with histopathological severity of Helicobacter pylori gastritis. *Dig Dis Sci*, 2011, 56: 1127-1130.
- [20] Guo YT, Li YQ, Yu T, et al. Diagnosis of gastric intestinal metaplasia with confocal laser endomicroscopy in vivo: a prospective study. *Endoscopy*, 2008, 40: 547-553.
- [21] Zhang JN, Li YQ, Zhao YA, et al. Classification of gastric pit patterns by confocal endomicroscopy. *Gastrointest Endosc*, 2008, 67: 843-853.
- [22] Ji R, Li YQ, Gu XM, et al. Confocal laser endomicroscopy for diagnosis of Helicobacter pylori infection: a prospective study. *J Gastroenterol Hepatol*, 2010, 25: 700-705.
- [23] Wang P, Ji R, Yu T, et al. Classification of histological severity of Helicobacter pylori-associated gastritis by confocal laser endomicroscopy. *World J Gastroenterol*, 2010, 16: 5203-5210.
- [24] Neumann H, Kiesslich R, Wallace MB, et al. Confocal laser endomicroscopy: technical advances and clinical applications. *Gastroenterology*, 2010, 139: 388-392. e1-2.
- [25] Sepulveda AR, Patil M. Practical approach to the pathologic diagnosis of gastritis. *Arch Pathol Lab Med*, 2008, 132:

- 1586-1593.
- [26] Dixon MF, Genta RM, Yardley JH, et al. Classification and grading of gastritis. The updated Sydney System. International Workshop on the Histopathology of Gastritis, Houston 1994. *Am J Surg Pathol*, 1996,20:1161-1181.
- [27] Hansen R, Thomson JM, Fox JG, et al. Could Helicobacter organisms cause inflammatory bowel disease?. *FEMS Immunol Med Microbiol*, 2011,61:1-14.
- [28] Warren JR. Gastric pathology associated with Helicobacter pylori. *Gastroenterol Clin North Am*, 2000,29:705-751.
- [29] Marshall BJ, Armstrong JA, McGeachie DB, et al. Attempt to fulfil Koch's postulates for pyloric Campylobacter. *Med J Aust*, 1985,142:436-439.
- [30] Nakashima R, Nagata N, Watanabe K, et al. Histological features of nodular gastritis and its endoscopic classification. *J Dig Dis*, 2011,12:436-442.
- [31] Al-Enezi SA, Alsurayei SA, Aly NY, et al. Endoscopic nodular gastritis in dyspeptic adults: prevalence and association with Helicobacter pylori infection. *Med Princ Pract*, 2010,19:40-45.
- [32] Miyamoto M, Haruma K, Yoshihara M, et al. Nodular gastritis in adults is caused by Helicobacter pylori infection. *Dig Dis Sci*, 2003,48:968-975.
- [33] Kuipers EJ, Uyterlinde AM, Peña AS, et al. Long-term sequelae of Helicobacter pylori gastritis. *Lancet*, 1995,345:1525-1528.
- [34] Asaka M, Sugiyama T, Nobuta A, et al. Atrophic gastritis and intestinal metaplasia in Japan: results of a large multi-center study. *Helicobacter*, 2001,6:294-299.
- [35] Zeng ZR, Hu PJ, Hu S, et al. Association of interleukin 1B gene polymorphism and gastric cancers in high and low prevalence regions in China. *Gut*, 2003,52:1684-1689.
- [36] El-Omar EM, Carrington M, Chow WH, et al. Interleukin-1 polymorphisms associated with increased risk of gastric cancer. *Nature*, 2000,404:398-402.
- [37] Atherton JC. The pathogenesis of Helicobacter pylori-induced gastro-duodenal diseases. *Annu Rev Pathol*, 2006, 1:63-96.
- [38] 刘文忠. 幽门螺杆菌感染、慢性胃炎和功能性消化不良. *中华消化杂志*, 2002,22: 581-582.
- [39] Talley NJ, Vakil NB, Moayyedi P. American gastroenterological association technical review on the evaluation of dyspepsia. *Gastroenterology*, 2005,129:1756-1780.
- [40] Sheu BS, Yang HB, Wang YL, et al. Pretreatment gastric histology is helpful to predict the symptomatic response after H. pylori eradication in patients with nonulcer dyspepsia. *Dig Dis Sci*, 2001,46:2700-2707.
- [41] Lan L, Yu J, Chen YL, et al. Symptom-based tendencies of Helicobacter pylori eradication in patients with functional dyspepsia. *World J Gastroenterol*, 2011,17:3242-3247.
- [42] Zhou L, Sung JJ, Lin S, et al. A five-year follow-up study on the pathological changes of gastric mucosa after H. pylori eradication. *Chin Med J (Engl)*, 2003,116:11-14.
- [43] Rokkas T, Pistiolos D, Sechopoulos P, et al. The long-term impact of Helicobacter pylori eradication on gastric histology: a systematic review and meta-analysis. *Helicobacter*, 2007,12 Suppl 2:S32-38.
- [44] Wang J, Xu L, Shi R, et al. Gastric atrophy and intestinal metaplasia before and after Helicobacter pylori eradication: a meta-analysis. *Digestion*, 2011,83:253-260.
- [45] Hojo M, Miwa H, Ohkusa T, et al. Alteration of histological gastritis after cure of Helicobacter pylori infection. *Aliment Pharmacol Ther*, 2002,16:1923-1932.
- [46] Yanaoka K, Oka M, Ohata H, et al. Eradication of Helicobacter pylori prevents cancer development in subjects with mild gastric atrophy identified by serum pepsinogen levels. *Int J Cancer*, 2009, 125:2697-2703.
- [47] Wong BC, Zhang L, Ma JL, et al. Effects of selective COX-2 inhibitor and Helicobacter pylori eradication on precancerous gastric lesions. *Gut*, 2012,61:812-818.
- [48] Ierardi E, Monno RA, Gentile A, et al. Helicobacter heilmannii gastritis: a histological and immunohistochemical trait. *J Clin Pathol*, 2001,54:774-777.
- [49] Okiyama Y, Matsuzawa K, Hidaka E, et al. Helicobacter heilmannii infection: clinical, endoscopic and histopathological features in Japanese patients. *Pathol Int*, 2005, 55:398-404.
- [50] Morgner A, Lehn N, Andersen LP, et al. Helicobacter heilmannii-associated primary gastric low-grade MALT lymphoma: complete remission after curing the infection. *Gastroenterology*, 2000,118:821-828.
- [51] 李静, 陈焯, 周永柏, 等. H. heilmannii 与 H. pylori 相关性胃炎的对比研究. *中华消化内镜杂志*, 2008, 25: 299-303.
- [52] Borch K, Jönsson KA, Petersson F, et al. Prevalence of gastro-duodenitis and Helicobacter pylori infection in a general population sample: relations to symptomatology and life-style. *Dig Dis Sci*, 2000,45:1322-1329.
- [53] Redén S, Petersson F, Jönsson KA, et al. Relationship of gastroscopic features to histological findings in gastritis and Helicobacter pylori infection in a general population sample. *Endoscopy*, 2003,35:946-950.
- [54] Kinoshita Y, Chiba T, FUTURE Study Group. Characteristics of Japanese patients with chronic gastritis and comparison with functional dyspepsia defined by ROME III criteria; based on the large-scale survey, FUTURE study. *Intern Med*, 2011,50:2269-2276.
- [55] Abid S, Siddiqui S, Jafri W. Discriminant value of Rome III questionnaire in dyspeptic patients. *Saudi J Gastroenterol*, 2011,17:129-133.
- [56] Grassi M, Petracchia L, Mennuni G, et al. Changes, functional disorders, and diseases in the gastrointestinal tract of elderly. *Nutr Hosp*, 2011,26:659-668.

- [57] Pilotto A, Salles N. Helicobacter pylori infection in geriatrics. *Helicobacter*, 2002,7 Suppl 1:S56-62.
- [58] Väänänen H, Vauhkonen M, Helske T, et al. Non-endoscopic diagnosis of atrophic gastritis with a blood test. Correlation between gastric histology and serum levels of gastrin-17 and pepsinogen I: a multicentre study. *Eur J Gastroenterol Hepatol*, 2003,15:885-891.
- [59] Wu KC, Li HT, Qiao TD, et al. Diagnosis of atrophic body gastritis in Chinese patients by measuring serum pepsinogen. *Chin J Dig Dis*, 2004,5:22-27.
- [60] 曹勤, 冉志华, 萧树东. 血清胃蛋白酶原、胃泌素-17 和幽门螺杆菌 IgG 抗体筛查萎缩性胃炎和胃癌. *胃肠病学*, 2006, 11: 388-394.
- [61] Annibale B, Negrini R, Caruana P, et al. Two-thirds of atrophic body gastritis patients have evidence of Helicobacter pylori infection. *Helicobacter*, 2001,6:225-233.
- [62] Annibale B, Di Giulio E, Caruana P, et al. The long-term effects of cure of Helicobacter pylori infection on patients with atrophic body gastritis. *Aliment Pharmacol Ther*, 2002,16:1723-1731.
- [63] 中华医学会消化病学分会幽门螺杆菌学组/幽门螺杆菌科研协作组. 第三次全国幽门螺杆菌感染若干问题共识报告(2007 年 8 月庐山). *胃肠病学*, 2008,13:42-46.
- [64] Moayyedi P, Deeks J, Talley NJ, et al. An update of the Cochrane systematic review of Helicobacter pylori eradication therapy in nonulcer dyspepsia: resolving the discrepancy between systematic reviews. *Am J Gastroenterol*, 2003,98: 2621-2626.
- [65] Mazzoleni LE, Sander GB, Francesconi CF, et al. Helicobacter pylori eradication in functional dyspepsia: HEROES trial. *Arch Intern Med*, 2011,171:1929-1936.
- [66] 中华医学会消化病学分会. 第四次全国幽门螺杆菌感染处理共识报告. *中华消化杂志*, 2012,32:655-661.
- [67] Vakil N, van Zanten SV, Kahrilas P, et al. The Montreal definition and classification of gastroesophageal reflux disease: a global evidence-based consensus. *Am J Gastroenterol*, 2006,101:1900-1920.
- [68] 中华医学会消化病学分会胃肠动力学组. 慢性胃炎患者消化不良症状、胃动力功能及有关因素的多中心调研. *中华消化杂志*, 2006,26:602-605.
- [69] Seno H, Nakase H, Chiba T. Usefulness of famotidine in functional dyspepsia patient treatment: comparison among prokinetic, acid suppression and antianxiety therapies. *Aliment Pharmacol Ther*, 2005, 21 Suppl 2:S32-36.
- [70] Taylor KM, Harris AW. Itopride for functional dyspepsia. *N Engl J Med*, 2006,354:2392.
- [71] Guslandi M, Ferrero S, Fusillo M. Sucralfate gel for symptomatic chronic gastritis: multicentre comparative trial versus sucralfate suspension. *Ital J Gastroenterol*, 1994,26: 442-445.
- [72] Haruma K, Ito M. Review article: clinical significance of mucosal-protective agents: acid, inflammation, carcinogenesis and rebamipide. *Aliment Pharmacol Ther*, 2003,18 Suppl 1:S153-159.
- [73] 刘新光, 贾博琦, 林三仁, 等. 替普瑞酮对慢性浅表性胃炎疗效的临床研究. *中华内科杂志*, 1996, 35: 12-14.
- [74] Ohta Y, Kobayashi T, Imai Y, et al. Effect of gefarnate on acute gastric mucosal lesion progression in rats treated with compound 48/80, a mast cell degranulator, in comparison with that of teprenone. *Biol Pharm Bull*, 2005, 28: 1424-1430.
- [75] DU YQ, Su T, Hao JY, et al. Gastro-protecting effect of gefarnate on chronic erosive gastritis with dyspeptic symptoms. *Chin Med J (Engl)*, 2012,125:2878-2884.
- [76] Du Y, Li Z, Zhan X, et al. Anti-inflammatory effects of rebamipide according to Helicobacter pylori status in patients with chronic erosive gastritis: a randomized sucralfate-controlled multicenter trial in China-STARS study. *Dig Dis Sci*, 2008,53:2886-2895.
- [77] Pearson JP, Roberts NB. Mucosal protective effects of ecabet sodium; pepsin inhibition and interaction with mucus. *Clin Sci (Lond)*, 2001,100:411-417.
- [78] 多潘立酮临床协作组. 多潘立酮及铝碳酸镁治疗胆汁反流性胃炎多中心临床观察. *中华消化杂志*, 2003, 23: 275-278.
- [79] 陈慧敏, 李晓波, 戈之铮. 雷贝拉唑和铝碳酸镁治疗胆囊切除术后伴胆汁反流的胃炎作用比较. *中华消化杂志*, 2010, 30: 529-534.
- [80] 中国中西医结合学会消化系统疾病专业委员会. 功能性消化不良的中西医结合诊疗共识意见(2010). *中国中西医结合杂志*, 2011, 31: 1545-1549.
- [81] 上海市泌特临床协作组. 复方阿嗝米特肠溶片治疗消化不良的多中心、随机、双盲、安慰剂平行对照临床研究. *胃肠病学*, 2005, 10:83-87.
- [82] Correa P, Haenszel W, Cuello C, et al. A model for gastric cancer epidemiology. *Lancet*, 1975,2:58-60.
- [83] Correa P. A human model of gastric carcinogenesis. *Cancer Res*, 1988,48:3554-3560.
- [84] Correa P. Human gastric carcinogenesis: a multistep and multifactorial process—First American Cancer Society Award Lecture on Cancer Epidemiology and Prevention. *Cancer Res*, 1992,52:6735-6740.
- [85] Boss GR, Seegmiller JE. Age-related physiological changes and their clinical significance. *West J Med*, 1981, 135: 434-440.
- [86] Chooi EY, Chen HM, Miao Q, et al. Chronic atrophic gastritis is a progressive disease: analysis of medical reports from Shanghai (1985—2009). *Singapore Med J*, 2012, 53: 318-324.
- [87] Nomura A, Grove JS, Stemmermann GN, et al. A prospective study of stomach cancer and its relation to diet, cigarettes, and alcohol consumption. *Cancer Res*, 1990,50: 627-631.

- [88] Gao QY, Wang ZH, Hao EY, et al. A novel model might predict the risk of chronic atrophic gastritis: a multicenter prospective study in China. *Scand J Gastroenterol*, 2012,47: 509-517.
- [89] de Vries AC, van Grieken NC, Looman CW, et al. Gastric cancer risk in patients with premalignant gastric lesions: a nationwide cohort study in the Netherlands. *Gastroenterology*, 2008,134:945-952.
- [90] Sipponen P. Natural history of gastritis and its relationship to peptic ulcer disease. *Digestion*, 1992,51 Suppl 1:S70-75.
- [91] Rugge M, Genta RM. Staging and grading of chronic gastritis. *Hum Pathol*, 2005,36:228-233.
- [92] Kuipers EJ, Klinkenberg-Knol EC, Vandenbroucke-Grauls CM, et al. Role of *Helicobacter pylori* in the pathogenesis of atrophic gastritis. *Scand J Gastroenterol Suppl*, 1997,223: 28-34.
- [93] Shin WG, Kim HU, Song HJ, et al. Surveillance strategy of atrophic gastritis and intestinal metaplasia in a country with a high prevalence of gastric cancer. *Dig Dis Sci*, 2012, 57: 746-752.
- [94] Si JM, Sun LM, Fan YJ, et al. Trial of a novel endoscopic tattooing biopsy forceps on animal model. *World J Gastroenterol*, 2005,11:1859-1861.
- [95] Sun L, Si J, Chen S, et al. The establishment and clinical appliance of technique of mucosa marking targeting biopsy. *Hepatogastroenterology*, 2009,56:59-62.
- [96] You WC, Zhang L, Gail MH, et al. Gastric dysplasia and gastric cancer: *Helicobacter pylori*, serum vitamin C, and other risk factors. *J Natl Cancer Inst*, 2000,92:1607-1612.
- [97] You WC, Brown LM, Zhang L, et al. Randomized double-blind factorial trial of three treatments to reduce the prevalence of precancerous gastric lesions. *J Natl Cancer Inst*, 2006,98:974-983.
- [98] Wong BC, Lam SK, Wong WM, et al. *Helicobacter pylori* eradication to prevent gastric cancer in a high-risk region of China: a randomized controlled trial. *JAMA*, 2004, 291: 187-194.
- [99] Kodama M, Murakami K, Okimoto T, et al. Ten-year prospective follow-up of histological changes at five points on the gastric mucosa as recommended by the updated Sydney system after *Helicobacter pylori* eradication. *J Gastroenterol*, 2012,47:394-403.
- [100] Ma JL, Zhang L, Brown LM, et al. Fifteen-year effects of *Helicobacter pylori*, garlic, and vitamin treatments on gastric cancer incidence and mortality. *J Natl Cancer Inst*, 2012,104:488-492.
- [101] Yuan JM, Ross RK, Gao YT, et al. Prediagnostic levels of serum micronutrients in relation to risk of gastric cancer in Shanghai, China. *Cancer Epidemiol Biomarkers Prev*, 2004,13:1772-1780.
- [102] Taylor PR, Qiao YL, Abnet CC, et al. Prospective study of serum vitamin E levels and esophageal and gastric cancers. *J Natl Cancer Inst*, 2003,95:1414-1416.
- [103] Jacobs EJ, Connell CJ, McCullough ML, et al. Vitamin C, vitamin E, and multivitamin supplement use and stomach cancer mortality in the Cancer Prevention Study II cohort. *Cancer Epidemiol Biomarkers Prev*, 2002,11:35-41.
- [104] Malila N, Taylor PR, Virtanen MJ, et al. Effects of alpha-tocopherol and beta-carotene supplementation on gastric cancer incidence in male smokers (ATBC Study, Finland). *Cancer Causes Control*, 2002,13:617-623.
- [105] Glade MJ. Food, nutrition, and the prevention of cancer: a global perspective. American Institute for Cancer Research/World Cancer Research Fund, American Institute for Cancer Research, 1997. *Nutrition*, 1999,15:523-526.
- [106] Lee KW, Lee HJ, Surh YJ, et al. Vitamin C and cancer chemoprevention: reappraisal. *Am J Clin Nutr*, 2003,78: 1074-1078.
- [107] Kim DS, Lee MS, Kim YS, et al. Effect modification by vitamin C on the relation between gastric cancer and *Helicobacter pylori*. *Eur J Epidemiol*, 2005,20:67-71.
- [108] Kodama K, Sumii K, Kawano M, et al. Gastric juice nitrite and vitamin C in patients with gastric cancer and atrophic gastritis: is low acidity solely responsible for cancer risk?. *Eur J Gastroenterol Hepatol*, 2003,15:987-993.
- [109] van den Brandt PA, Goldbohm RA. Nutrition in the prevention of gastrointestinal cancer. *Best Pract Res Clin Gastroenterol*, 2006,20:589-603.
- [110] Verma A, Atten MJ, Attar BM, et al. Selenomethionine stimulates MAPK (ERK) phosphorylation, protein oxidation, and DNA synthesis in gastric cancer cells. *Nutr Cancer*, 2004,49:184-190.
- [111] Zhang L, Blot WJ, You WC, et al. Serum micronutrients in relation to pre-cancerous gastric lesions. *Int J Cancer*, 1994,56:650-654.
- [112] Fang JY, Xiao SD, Zhu SS, et al. Relationship of plasma folic acid and status of DNA methylation in human gastric cancer. *J Gastroenterol*, 1997,32:171-175.
- [113] Fenech M. The role of folic acid and Vitamin B12 in genomic stability of human cells. *Mutat Res*, 2001,475: 57-67.
- [114] Choi SW, Mason JB. Folate status: effects on pathways of colorectal carcinogenesis. *J Nutr*, 2002,132:2413S-2418S.
- [115] Choi SW, Mason JB. Folate and carcinogenesis: an integrated scheme. *J Nutr*, 2000,130:129-132.
- [116] Wang X, Thomas P, Xue J, et al. Folate deficiency induces aneuploidy in human lymphocytes in vitro-evidence using cytokinesis-blocked cells and probes specific for chromosomes 17 and 21. *Mutat Res*, 2004,551:167-180.
- [117] Mayne ST, Risch HA, Dubrow R, et al. Nutrient intake and risk of subtypes of esophageal and gastric cancer. *Cancer Epidemiol Biomarkers Prev*, 2001,10:1055-1062.

[118] Fang JY, Xiao SD. Folic acid, polymorphism of methyl-group metabolism genes, and DNA methylation in relation to GI carcinogenesis. *J Gastroenterol*, 2003, 38:821-829.

[119] Xiao SD, Meng XJ, Shi Y, et al. Interventional study of high dose folic acid in gastric carcinogenesis in beagles. *Gut*, 2002, 50:61-64.

[120] Zhu S, Mason J, Shi Y, et al. The effect of folic acid on the development of stomach and other gastrointestinal cancers. *Chin Med J (Engl)*, 2003, 116:15-19.

[121] 李晓波, 刘文忠, 徐蔚文, 等. 上海地区幽门螺杆菌菌株 *cagA* 致病岛基因 *cagA*、*cagE*、*cagT* 检出率及临床意义. *中华消化杂志*, 2000, 20: 371-373.

[122] 韩跃华, 刘文忠, 朱红音, 等. 上海地区幽门螺杆菌菌株 *iceA*、*babA2* 基因型与临床的关系. *中华消化杂志*, 2004, 24: 322-325.

[123] Madisch A, Miehke S, Neuber F, et al. Healing of lymphocytic gastritis after *Helicobacter pylori* eradication therapy—a randomized, double-blind, placebo-controlled multicentre trial. *Aliment Pharmacol Ther*, 2006, 23: 473-479.

[124] Santolaria Piedrafita S, Conde García R, Abascal Agorreta M, et al. Resolution of Ménétrier’s disease after eradication of *Helicobacter pylori* infection. *Gastroenterol Hepatol*, 2004, 27:357-361.

[125] Yoshimura M, Hirai M, Tanaka N, et al. Remission of severe anemia persisting for over 20 years after eradication of *Helicobacter pylori* in cases of Ménétrier’s disease and atrophic gastritis: *Helicobacter pylori* as a pathogenic factor in iron-deficiency anemia. *Intern Med*, 2003, 42:971-977.

[126] Toubia N, Schubert ML. Menetrier’s disease. *Curr Treat Options Gastroenterol*, 2008, 11:103-108.

[127] D’Elios MM, Appelmek BJ, Amedei A, et al. Gastric autoimmunity: the role of *Helicobacter pylori* and molecular mimicry. *Trends Mol Med*, 2004, 10:316-323.

[128] Habib C, Gang DL, Ghaoui R, et al. Russell body gastritis. *Am J Hematol*, 2010, 85:951-952.

[129] Wolf EM, Mrak K, Tschmelitsch J, et al. Signet ring cell cancer in a patient with Russell body gastritis—a possible diagnostic pitfall. *Histopathology*, 2011, 58:1178-1180.

[130] Bhalla A, Mosteanu D, Gorelick S, et al. Russell body gastritis in an HIV positive patient: case report and review of literature. *Conn Med*, 2012, 76:261-265.

[131] Wolkersdörfer GW, Haase M, Morgner A, et al. Monoclonal gammopathy of undetermined significance and Russell body formation in *Helicobacter pylori* gastritis. *Helicobacter*, 2006, 11:506-510.

[132] Yanaoka K, Oka M, Yoshimura N, et al. Preventive effects of etodolac, a selective cyclooxygenase-2 inhibitor, on cancer development in extensive metaplastic gastritis, a *Helicobacter pylori*-negative precancerous lesion. *Int J Cancer*, 2010, 126:1467-1473.

[133] Sipponen P, Price AB. The Sydney System for classification of gastritis 20 years ago. *J Gastroenterol Hepatol*, 2011, 26 Suppl 1:S31-34.

[134] Rugge M, Pennelli G, Pillozzi E, et al. Gastritis: the histology report. *Dig Liver Dis*, 2011, 43 Suppl 4:S373-384.

[135] 中华医学会消化病学分会. 全国慢性胃炎研讨会共识意见. *中华消化杂志*, 2000, 20: 199-201.

[136] 中华医学会消化病学分会. 幽门螺杆菌共识意见(2003·安徽桐城). *中华消化杂志*, 2004, 24: 126-127.

[137] Rugge M, Correa P, Dixon MF, et al. Gastric dysplasia: the Padova international classification. *Am J Surg Pathol*, 2000, 24:167-176.

[138] Dixon MF. Gastrointestinal epithelial neoplasia: Vienna revisited. *Gut*, 2002, 51:130-131.

(收稿日期:2012-11-24)

(本文编辑:冯煜)

· 读者 · 作者 · 编者 ·

本刊有关文稿中法定计量单位的书写要求

本刊法定计量单位具体使用参照 1991 年中华医学会编辑出版部编辑的《法定计量单位在医学上的应用》一书。注意单位名称与单位符号不可混合使用,如 $\text{ng} \cdot \text{kg}^{-1} \cdot \text{天}^{-1}$ 应改为 $\text{ng} \cdot \text{kg}^{-1} \cdot \text{d}^{-1}$;组合单位符号中表示相除的斜线多于 1 条时,应采用负数幂的形式表示,如 $\text{ng}/\text{kg}/\text{min}$ 应采用 $\text{ng} \cdot \text{kg}^{-1} \cdot \text{min}^{-1}$ 的形式;组合单位中斜线和负数幂亦不可混用,如前例不宜采用 $\text{ng}/\text{kg} \cdot \text{min}^{-1}$ 的形式。在首次出现不常用的法定计量单位处用括号加注与旧制单位的换算系数,下文再出现时只列法定计量单位。人体及动物体内的压力单位使用 mm Hg 或 $\text{cm H}_2\text{O}$,但文中首次出现时用括号加注(1 mm Hg = 0.133 kPa)。正文中时间的表达,凡前面带有具体数据者应采用 d、h、min、s,而不用天、小时、分钟、秒。统计学符号一律用斜体字母。